

Caso clinico

Miopia e neuropatia del paziente critico (CRIMYNE) in un rigetto di trapianto polmonare

CHIARA BECCHI, ANTONELLO GRIPPO (*), MOHAMED AL MALYAN

Dipartimento di area critica medico-chirurgica, sezione di Anestesia e Rianimazione, Università di Firenze

(*) Dipartimento di Scienze neurologiche, Università di Firenze

by Acta Anesth. Italica, 55, 267-280, 2400 (.pdf on line)

Abstract e riduzione del testo in italiano da parte di S. Vasta

(La riduzione e la schematizzazione dal testo originale non ha alterato in alcun modo la rilevanza e l'originalità del testo stesso)

Riassunto. – Complicanze neuromuscolari precoci o tardive possono svilupparsi nel 30-60% dei pazienti critici trapiantati. La "Critical Illness Polyneuropathy" (CIP) e la "Critical Illness Myopathy" (CIM), comuni nel paziente critico, raramente sono state descritte nei trapiantati...

Queste due patologie sono state recentemente considerate un unico

complesso clinico definito "Critical illness myopathy neuropathy"

(CRIMYNE). Per quanto l'esatta eziopatogenesi di tale complesso non sia stata completamente compresa, numerosi sono i fattori implicati,

tra cui la "Systemic Inflammatory Response Syndrome" (SIRS) che presenta una stretta relazione con la patologia neuropatica.... Nonostante la descrizione di forma mista, i termini CIP e CIM sono

ancora oggi usati in modo indipendente per esprimere la stessa forma patologica e per descrivere il coinvolgimento muscolare durante la CIP. Allo scopo di descrivere la comparsa tardiva di una

CRIMYNE in un trapianto di organo solido in assenza di sepsi, si riporta la descrizione di un caso riguardante un paziente trapiantato polmonare in fase di rigetto, non settico che ha sviluppato astenia muscolare improvvisa a distanza di 40 mesi dal trapianto.

Parole chiave: sindrome CRIMYNE, post-trapianto, sepsi, rigetto.

Introduzione

Il decorso clinico di un post-trapianto è frequentemente complicato dalla comparsa di gravi disfunzioni di organo. Tra queste, le complicanze neuromuscolari, sia precoci che tardive, sono descritte nel 30-60% dei trapianti(1).

In vero, numerose sono le descrizioni di disfunzioni neuromuscolari in pazienti trapiantati, sia di midollo che di organi solidi. Tali alterazioni si presentano in modo variabile come forme neuropatiche (assonopatiche) e/o miopatiche (2).

Le assonopatie possono presentarsi come mononeuropatie intra- o post-operatorie, come polineuropatia demielinizzante infiammatoria acuta o cronica – definita anche "transplant polyneuropathy" – o come condizioni simil CIP mentre le miopatie principalmente come forme necrotizzanti(1-6).

Tuttavia, frequentemente entrambe le forme coesistono.

In tal senso risulta particolarmente difficoltoso identificare quale componente sia di volta in volta la principale responsabile dell'astenia muscolare (7). Per quanto la fisiopatologia di tali disfunzioni neuromuscolari nel pz trapiantato non sia del tutto conosciuta, tuttavia sono considerati coinvolti alcuni fattori, quali infezioni opportunistiche del SNC o le patologie che hanno reso necessario il trapianto.

La "Critical Illness Polyneuropathy" CIP e la "Critical Illness Myopathy" CIM, definite anche "the

modern technology diseases”, rappresentano nel pz critico, isolatamente o in combinazione, forme di comune osservazione, anche se raramente descritte nel trapiantato. Le manifestazioni cliniche di entrambe sono altamente polimorfe variando in gravità da lievi debolezze muscolari a paralisi complete (8).

La CIP, descritta per la prima volta da Bolton nel 1984, è una degenerazione assonale pura primaria sensitivo-motoria la cui incidenza in Unità di Terapia Intensiva (UTI) è stimabile intorno al 70% (9). Il quadro clinico può variare dalla inefficienza dei muscoli respiratori a completa tetraplegia con riduzione o assenza dei riflessi osteo-tendinei (ROT) e risparmio del distretto craniofaciale.

Lo studio elettromiografico (EMG) mostra la riduzione o l'assenza dei potenziali di azione sensitivo-motori, perdita dei potenziali delle Unità motorie e presenza di fibrillazioni (7, 10). Tuttavia, non risulta evidente se in corso di CIP siano presenti alterazioni miopatiche (11).

Infatti la CIM è rimasta misconosciuta per lungo tempo come sindrome sia per le modalità di comparsa che per le manifestazioni cliniche, in parte sovrapponibili alla CIP. Studi di microscopia elettronica, eseguiti su biopsie muscolari di pz tetraplegici e areflessici ricoverati in UTI, hanno mostrato la presenza di una miopatia con perdita selettiva di filamenti miosinici (12). Inoltre, le disfunzioni muscolari nei pz critici sono state di volta in volta definite con termini differenti: miopatia acuta tetraplegica, miopatia acuta necrotizzante o con perdita selettiva di filamenti miosinici (13).

Clinicamente, la CIM è una forma acuta di atrofia muscolare e/o necrosi dei muscoli degli arti superiori, inferiori e respiratori frequentemente associata ad incremento plasmatico dell'enzima muscolare CPK, e, nella maggior parte dei casi, senza coinvolgimento dei muscoli del distretto cranio-faciale (7, 13).

Numerosi sono i fattori incriminati nell'eziopatogenesi delle due componenti di tale disfunzione neuromuscolare complessa (CIP e CIM): agenti bloccanti neuromuscolari (NMBAs), corticosteroidi, malnutrizione, nutrizione parenterale, prolungato allettamento, uso di antibiotici neurotossici, e recentemente la sepsi (10).

È stata osservata una stretta relazione tra SIRS e polineuropatia, tanto da suggerire che questa disfunzione neuromuscolare sia considerata una vera e propria componente della “Multiple Organ Dysfunction Syndrome” (MODS) (14).

La risposta infiammatoria stessa, più che la presenza di agenti patogeni è considerata prerequisito per lo sviluppo della MODS e quindi anche di tali disfunzioni neuromuscolari (11). Dal momento che la distinzione clinica tra CIP e CIM risulta oltremodo complessa, data la loro frequente coesistenza, è stato recentemente introdotto il termine “Critical Myopathy and Neuropathy” (CRIMYNE) per definire un unico complesso clinico, costituito sia dalla componente muscolare che neurologica (8). Risultano rari i casi descritti in letteratura di CRIMYNE, soprattutto rispetto all'assenza di sepsi e nessuno dei quali con trapianto polmonare. Il presente lavoro si propone quindi di descrivere il caso clinico di un paziente con trapianto polmonare che ha sviluppato, in assenza di sepsi, un quadro acuto di astenia muscolare a comparsa tardiva in fase di rigetto d'organo ed attribuibile ad una possibile coesistenza di entrambe le origini, neurologica e muscolare.

Caso clinico

Il pz maschio di 23 anni è ammesso in UTI a distanza di 40 mesi da un trapianto polmonare bilaterale per grave fibrosi cistica, in fase di rigetto cronico da 38 mesi con il seguente quadro clinico: elevata temperatura corporea da 1 giorno, tosse e dispnea aggravata da 3 giorni e palpitations. All'esame obiettivo si presenta: cianotico (saturazione pulsiossimetrica di ossigeno = 88%), stuporoso e incapace di eseguire comandi verbali, febbrile ($38\pm 1^{\circ}\text{C}$), tachipnoico (38 atti/min) con respiro superficiale e presenza di sibili, tachicardico (145 battiti/min) e ipoteso (pressione arteriosa di 95/35 mmHg). La percussione toracica è timpanica, con riduzione del murmure vescicolare associato a ronchi e crepitii basali ed ilari all'auscultazione polmonare. Glasgow Coma Scale (GCS) =7. I risultati significativi degli esami di laboratorio mostrano: emoglobina 12.5 g/dL, con un ematocrito del 36% e conta leucocitaria totale di 13000/mm³;

all'emogasanalisi risulta un quadro di modica alcalosi respiratoria (pH 7.5), tensione arteriosa di ossigeno 42 mmHg e tensione arteriosa di anidride carbonica 29 mmHg in aria. Il radiogramma del torace mostra segni di iperinflazione generalizzata e infiltrati bilaterali interstiziali basilari multipli. Tali osservazioni, in aggiunta alle caratteristiche del quadro clinico, suggeriscono la presenza di una insufficienza respiratoria acuta. La ventilazione del paziente viene così supportata meccanicamente (frazione inspiratoria di ossigeno 0.6), dopo profonda sedazione e senza l'uso di alcun bloccante neuromuscolare.

I seguenti tests risultano normali/negativi: tests biochimici di routine, glucosio plasmatico, proteine plasmatiche, livelli plasmatici delle vitamine E e B1. Vengono iniziate le indagini di screening per sepsi e terapia antibiotica empirica in attesa dei risultati colturali. Vengono eseguiti lavaggio broncoalveolare (BAL) e biopsia transbronchiale ipotizzando una possibile infezione dei polmoni trapiantati.

Durante la prima settimana di degenza il paziente presenta persistenza di insufficienza respiratoria, febbre e progressivo incremento della conta leucocitaria (fina a 29100/mm³). L'esame obiettivo degli altri sistemi ed apparati risulta nella norma. Il risultato delle colture è negativo per microrganismi e la biopsia mostra un lieve rigetto acuto multifocale coesistente con bronchiolite linfocitaria e accumulo di macrofagi intralveolari.

Viene fatta diagnosi di rigetto acuto su cronico.

Viene somministrato metilprednisolone in 2 dosi da 16 mg/Kg a distanza di 6 ore con un evidente miglioramento della funzione emodinamica/respiratoria e stabilizzazione della condizione clinica del paziente nel corso dei giorni seguenti.

Viene mantenuto l'assetto ventilatorio precedente in attesa delle condizioni necessarie per iniziare lo svezzamento dal ventilatore. Viene iniziata nutrizione parenterale. Il livello di coscienza migliora progressivamente (GCS = 12).

Il 12° giorno di degenza il paziente sviluppa improvvisamente astenia generalizzata, difficoltà alla ventilazione associata a tetraplegia completa (Medical Research Council (MRC) score = 2) con perdita dei ROT e risparmio del distretto cranio-faciale (espresso dalla risposta alla stimolazione dolorosa). Gli esami ematici e biochimici di routine, il glucosio plasmatico, i livelli plasmatici degli elementi, le proteine plasmatiche, l'osmolarità plasmatica continuano ad essere negative. L'esame del liquor, emocolture, lavaggio broncoalveolare, RMN encefalo e colonna vertebrale sono tutte negative. Il CPK risulta moderatamente elevato.

L'esame neurologico viene effettuato quotidianamente dopo interruzione della sedazione. Rivela flaccidità muscolare totale che migliora lievemente negli arti entro la prima settimana (MRC score = 3). I ROT sono completamente non evocabili. Per motivi di difficoltà tecniche, l'EMG, eseguita al letto del paziente (Synergy portable, Oxford), è stata posposta ed eseguita dopo una settimana dall'insorgenza dell'astenia. Mostra riduzione dell'ampiezza dei potenziali di azione sensitivo-motori, lieve riduzione delle velocità di conduzione. L'EMG ad ago dei muscoli deltoidei, bicipite, retto femorale e tibiale anteriore, mostra solo sporadiche fibrillazioni e tracce subinterferenziali durante il reclutamento volontario e riflesso.

L'analisi delle Unità Motorie mostra un marcato incremento dei potenziali polifasici. Gli studi di conduzione sono stati eseguiti bilateralmente, includendo la conduzione motoria dei nervi mediano e ulnare destro, dei nervi peroneali comuni e tibiali destro e sinistro e la conduzione sensitiva del nervo ulnare destro e dei nervi surali destro e sinistro. Elettrodi di superficie sono stati usati per la stimolazione nervosa e la registrazione.

I risultati concordano con la presenza di una miopatia e polineuropatia assonale (assonopatia) acuta.

Dal 22° giorno di degenza il paziente inizia un progressivo e rapido recupero della capacità ventilatoria spontanea e della evocabilità dei ROT nell'arco della settimana successiva.

Nelle due settimane seguenti il paziente recupera la propria funzione neuromuscolare quasi completamente (MRC score = 4).

Discussione

Il caso descritto è quello di un giovane paziente con trapianto polmonare bilaterale complicato da bronchiolite obliterante, comparsa 2 mesi dopo il trapianto e considerata come un processo di rigetto cronico. A distanza di 40 mesi dal trapianto si è sviluppata una insufficienza respiratoria acuta, la causa principale del ricovero in UTI, con successiva comparsa di astenia acuta generalizzata dopo 12 giorni dal ricovero.

All'ingresso in UTI il paziente ha un quadro di SIRS (15) che scompare entro la prima settimana consentendo la stabilizzazione clinica del paziente, mentre la negatività degli esami colturali ematici e del BAL escludono fatti infettivi.

La successiva evoluzione clinica è caratterizzata dalla comparsa di una astenia acuta generalizzata contemporanea ad una ulteriore crisi di insufficienza respiratoria.

Numerose sono le possibili cause dello sviluppo di una tetraplegia acuta in pazienti critici.

I disturbi elettrolitici (fosfato, magnesio, calcio, selenio) e le alterazioni dei livelli glicemici (16) non possono essere più considerati cause infrequenti di tetraplegia nel paziente critico, potendo addirittura esitare in rabdomiolisi. Tuttavia il profilo biochimico plasmatico del nostro paziente risulta nella norma.

Numerosi farmaci di uso comune in UTI sono ritenuti responsabili dell'elevata incidenza di astenie acute nel paziente critico. I corticosteroidi, comunemente usati in modo continuo nel trattamento del post-trapianto, sono potenzialmente coinvolti nello sviluppo di alterazioni miopatiche (17). Tuttavia, l'uso degli steroidi non può spiegare completamente il quadro clinico di disfunzione acuta, sia neurologica che muscolare, sviluppata dal nostro paziente. Inoltre, nel caso presentato, il miglioramento della funzione neuromuscolare si è realizzato nonostante il regolare mantenimento del regime corticosteroideo.

La prolungata somministrazione di NMBAs (11) è stata frequentemente riportata come causa di astenia e paralisi nei pazienti critici. Nel nostro caso tali farmaci non sono stati usati.

L'interferenza degli aminoglicosidi con la trasmissione neuromuscolare può causare debolezza muscolare, ma lo studio elettromiografico del nostro pz mostra una normale trasmissione neuromuscolare.

Alcuni reports non mostrano poi alcuna correlazione tra l'uso di aminoglicosidi nei pazienti critici e lo sviluppo di debolezza muscolare (18).

Il ruolo, poi, della nutrizione parenterale nello sviluppo dell'astenia acuta in UTI è ancora dibattuto (16). Del resto, la nutrizione parenterale supplementare è ritenuta una parte importante nella gestione del paziente critico. Comunque, escludiamo che questo fattore sia la causa della disfunzione neuromuscolare nel nostro paziente. Altre possibili, per quanto rare, cause di tetraplegia sono le patologie spinali che sono state escluse dalle negatività dell'esame liquorale, della risonanza magnetica nucleare di capo e colonna vertebrale e dallo studio elettrofisiologico.

La sindrome di Guillain-Barrè (GBS) è considerata un'altra causa importante di paralisi acuta in un pz altrimenti neurologicamente sano. Nel nostro caso, tuttavia, risulta abbastanza chiaro che la GBS difficilmente può essere la responsabile del quadro clinico. Infatti il pattern di esordio della paralisi in corso di GBS risulta comunemente ascendente, il pattern di recupero generalmente discendente e non a breve termine dall'esordio della paralisi. Non infrequentemente inoltre risulta coinvolto il distretto cranio-faciale e la risoluzione del quadro non sempre è completa (19).

L'esame liquorale e l'EMG, poi, del nostro pz hanno escluso la responsabilità di GBS.

Sulla base del quadro clinico, dell'esame neurologico, degli esami di laboratorio e radiologici, dei risultati elettromiografici è possibile concludere che il paziente abbia sviluppato una forma di CIP con coinvolgimento miopatico.

Tale forma è stata definita nel tempo con diversi termini (CIP, CIM or CIPNM), ma recentemente come CRIMYNE, considerata come unica sindrome costituita da due componenti. La SIRS e la MODS sono tra le cause più probabilmente coinvolte nello sviluppo di tale debolezza muscolare in modo così convincente che la disfunzione neuromuscolare del paziente settico viene oggi considerata una vera e propria componente della MODS (14).

Tuttavia, lo sviluppo del disturbo neuromuscolare nel nostro caso appare conflittuale con la precedente affermazione, in quanto si realizza circa ad una settimana di distanza dalla scomparsa di ogni segno di SIRS, in assenza di MODS e parallelamente al recupero emodinamico, alla

normalizzazione della conta leucocitaria (Figura 1), alla riduzione della temperatura corporea e in presenza di negatività colturali.

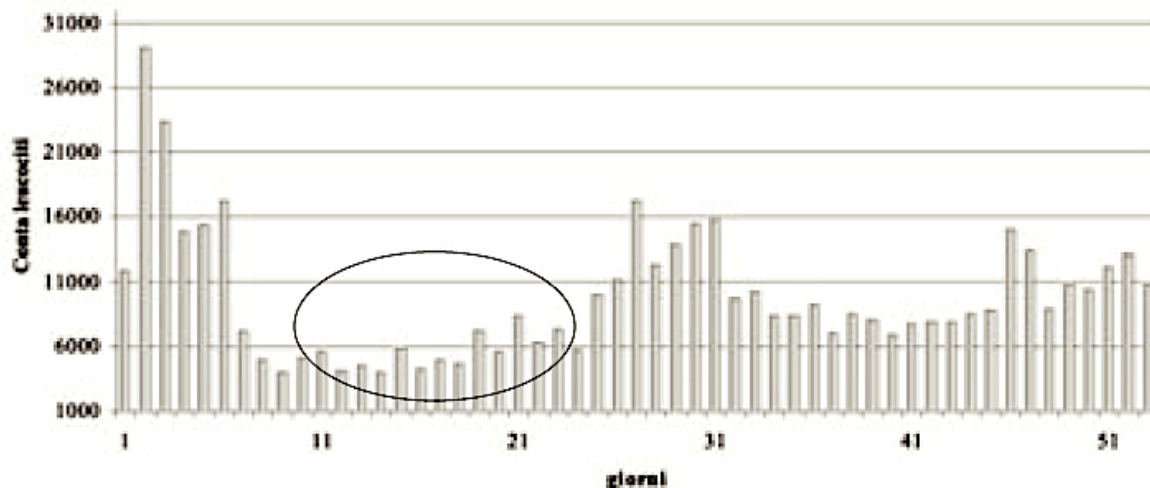


Fig. 1. – Andamento della conta leucocitaria. Il circolo mostra il periodo durante il quale il paziente ha presentato debolezza muscolare. / WBC time courses. Circle shows the period of muscle weakness.

CIP e CIM, come complicanze precoci o tardive di trapianto, sia di midollo che di organi solidi, sono state raramente descritte. Tuttavia, dall'analisi di letteratura, emerge come tra circa 600 casi di sindrome CRIMYNE, pubblicati in diversi lavori dal 1984 al 2003, almeno 30 pz (4.9%) erano trapiantati in assenza di sepsi. Il 30% di questi ultimi si trovavano in fase di rigetto di organo e non sono mai stati evidenziati (2, 4-7,16, 20-22). Parallelamente la comparsa tardiva di tale complicanza non è stata adeguatamente sottolineata (4-6).

La CRIMYNE, pur essendo considerata attualmente vera e propria componente della MODS, tuttavia può presentarsi anche in condizioni asettiche (14).

Perciò non sorprende osservare pazienti con CRIMYNE in assenza di un quadro di sepsi. E' possibile ipotizzare che il processo di rigetto, come reazione infiammatoria, attuato da numerose cellule e mediatori proinfiammatori, possa in qualche modo mimare l'attivazione generalizzata di quel sistema di difesa corporea che si realizza in SIRS, che è appunto considerata una delle più importanti cause di CRIMYNE.

In conclusione il quadro clinico della disfunzione neuromuscolare, ad insorgenza estremamente improvvisa e inaspettato recupero, e l'EMG suggeriscono un coinvolgimento neuropatico in aggiunta ad una componente miopatica che giustifica l'uso più appropriato dell'acronimo CRIMYNE nel descrivere tale sindrome.

Inoltre, l'identificazione della CRIMYNE assume un particolare significato prognostico: il recupero funzionale ed anatomico di pazienti con CRIMYNE è notevolmente diverso da quello di pazienti con assonopatie pure (CIP).

Infatti, la componente miopatica della sindrome recupera più rapidamente di quella neuropatica.

Attualmente, i termini CIP/CIM e CRIMYNE non hanno ancora trovato una appropriata classificazione nosologica, nonostante la notevole omologia sia terminologica che clinica. Infatti, i termini CIP e CIM sono ancora usati indipendentemente per esprimere la stessa forma clinica e descrivere il coinvolgimento muscolare in CIP(6).

Riteniamo che si tratti del primo caso di un paziente con rigetto acuto polmonare, che si è sovrapposto ad uno stato di rigetto cronico (acute on top of chronic), che abbia sviluppato una sindrome CRIMYNE a distanza di 40 mesi dal trapianto.

Bibliografia

1. Campellone J, Lacomis D, Giuliani M, Kramer D. Mononeuropathies associated with liver transplantation. Muscle Nerve 1998; 21:

- 896-901.
2. Amato AA, Barohn RJ, Sahenk Z, Tutschka PJ, Mendell JR. Polyneuropathy complicating bone marrow and solid organ transplantation. *Neurology* 1993; 43: 1513-1518.
 3. Wijdicks E, Litchy W, Wiesner R, Krom R. Neuromuscular complications associated with liver transplantation" *Muscle Nerve* 1996; 19: 696-700.
 4. Perea M, Picon M, Miro O, Orus J, Roig E, Grau JM. Acute quadriplegic myopathy with loss of thick (myosin) filaments following heart transplantation. *J Heart Lung Transplant* 2001; 20: 1136-1141.
 5. Miro O., Salmeron JM, Masanes F. Acute quadriplegic myopathy with myosin-deficient muscle fibres after liver transplantation: defining the clinical picture and delimiting the risk factors. *Transplantation* 1999; 67: 1144-1151.
 6. Rezagua-Delclaux S, Lefaucheur JP, Zakkouri M, Duvoux C. Severe acute polyneuropathy complicating orthotopic liver allograft failure. *Transplantation* 2002; 74: 880-882.
 7. Trojaborg W, Weimer LH, Hays AP. Electrophysiologic studies in critical illness associated weakness: myopathy or neuropathy-a reappraisal. *Clin Neurophysiol* 2001;112: 1586-1593.
 8. Latronico N, Guarneri B, Aloni S, Bussi G, Candiani A. Acute neuromuscular respiratory failure after ICU discharge Report of five patients. *Int Care Med* 1999; 25: 1302-1306.
 9. Witt NJ, Zochodne DW, Bolton CF. Peripheral nerve function in sepsis and multiple organ failure. *Chest* 1991; 99: 176-184.
 10. Bolton CF, Gilbert JJ, Hahn AF, Sibbald WJ. Polyneuropathy in critically ill patients. *J Neurol Neurosurg and Psych* 1984; 47: 1223-1231.
 11. Leijten FSS, de Weerd AW. Critical illness polyneuropathy. A review of literature, definition and pathophysiology. *Clin Neur Neurosurg* 1994; 96: 10-19.
 12. Sander HW, Golden M, Danon MJ. Quadriplegic areflexic ICU illness: selective thick filament loss myopathy with normal nerve histology. *Muscle Nerve* 2002; 26: 499-505.
 13. Hund E. Myopathy in critically ill patients. *Crit Care Med* 1999; 27: 11: 2544-2547.
 14. Van Mook WN, Hulsewe-Evers RP. Critical illness polyneuropathy. *Curr Opin Crit Care*

2002; 8: 302-310.

15. Bone RC, Sibbald WJ, Sprung CL. The ACCP/SCCM Consensus Conference on sepsis and organ failure. *Chest* 1992; 101: 1481-1483.

16. De Sèze M, Petit H, Wiart L, Cardinaud GP, Gaujard E, Joseph PA, Mazaux JM, Barat M. Critical illness polyneuropathy. A 2-year follow-up study in 19 severe cases. *Eur Neurol* 2000; 43: 61-69.

17. Hanson P, Dive A, Brucher JM, Bistreau M, Dangoisse M, Del Thombe T. Acute corticosteroids myopathy in intensive care patients. *Muscle Nerve* 1997; 20: 1371-1380.

18. Latronico N, Fenzi F, Boniotti C. Acute reversible paralysis in critical ill patients. *Acta anaesthesiol Ital* 1993; 44: 157-170.

19. Ven der Meché FGA, Van Doorn P.A., Meulstee J. F.G.I. Jennekens for the GBSconsensus group of the Dutch Neuromuscular Research Support Centre. Diagnostic and Classification Criteria for the Guillain-Barré Syndrome. *Eur Neurol* 2001; 45: 133-139.

20. Lacomis D, Giuliani M.G., Van Cott A, Kramer DJ. "Acute myopathy of intensive care: clinical, electrophysiologic, and pathological aspects". *Ann Neurol* 1996; 40: 645-654.

21. Lacomis D, Petrella JT, Giuliani M.J. Causes of neuromuscular weakness in ICU: a study of ninety-two patients". *Muscle Nerve* 1998; 21: 610-617.

22. Banwell BL, Mildner R.J., Hassal AC, Becker L.E., Vajsar J., Shemic SD. "Muscle weakness in critically ill children" *Neurology* 2003; 61: 1779-1782.